Aus dem städtischen Allerheiligen-Hospital zu Breslau
Gynäkologische Abteilung (Primärarzt Dr. Asch)

Nierenveränderungen bei Uretervaginalfisteln

Inaugural-Dissertation
der
Hohen medizinischen Fakultät der kgl. Universität Breslau

zur Erlangung der Doktorwürde
in der Medizin und Chirurgie

vorgelegt von

Hans Peiser
früherem Medizinalpraktikanten an der Abteilung

Mit 1 farbigen Tafel und 4 Textfiguren

LEIPZIG 1909
Johann Ambrosius Barth

Gedruckt mit Genehmigung der medizinischen Fakultät
der Universität Breslau
Referent: Geh. Med.-Rat Prof. Dr. Küstner
Bonhoeffer, Dekan

Druck von Grimme & Trömel in Leipzig.

Meinen lieben Eltern

in Dankbarkeit

Digitized by the Internet Archive
in 2026

https://archive.org/details/IA41548214_0042

Wie jede Art von Urinfisteln für die damit Behafteten die Ursache eines schweren Leidens, ja häufig eines geradezu bejammernswerten Zustandes darstellt, so gilt dies auch in vollem Umfange von den Ureter-Vaginalfisteln. Während nun früher solche Fisteln eine Seltenheit waren, so haben sich dieselben in neuerer Zeit erschreckend gehäuft. Ereigneten sich derartige Erkrankungen früher fast ausschließlich durch schädigende Einflüsse bei der Geburt — spontan (Drucknekrose) oder durch Kunstfehler (scherenförmiges Perforatorium, schlechtliegender Zangenlöffel [Küstner 19]) hervorgerufen —, so spielen heute die Verletzungen, die durch die mehr und mehr zunehmenden großen gynäkologischen Operationen — gewollt wie ungewollt — entstehen, in der Ätiologie dieser Fisteln ebenfalls eine ganz hervorragende Rolle. Unter diesen Operationen nehmen wohl die abdominalen und vaginalen Totalexstirpationen den ersten Platz ein, insbesondere bei Carcinomen, wenn der Ureter selbst schon von Krebsmassen umwuchert ist. Kamen in früheren Jahren und leider auch heute noch hin und wieder Uretero-Vaginalkommunikationen durch Krebswucherung zustande, so waren diese lästigen Begleiter der zerstörenden Krankheit in gewissem Sinne der Anfang vom Ende. Jetzt müssen wir oft das Entstehen einer Harnleiterfistel beklagen, weil wir ohne dieses Opfer eine Frau nicht von dem sicher tödlichen Leiden des Krebses befreien konnten. Damit wächst aber natürlich die Aufgabe, auch dieses konsekutive Leiden zur Heilung zu bringen und die Verantwortung, die vom Krebstod gerettete Patientin auch einem lebenswerten Leben zurückzugeben. Auch bei anderen notwendigen Operationen kommen genug Ureterunterbindungen oder Trennungen als Nebenverletzung vor, die ihrerseits wieder häufig zu Harnleiterfisteln führen. Beobachtung und Heilbestreben haben über dieses Thema eine überaus reichhaltige Literatur hervorgerufen, und eine große Reihe von Operationsmethoden zur Heilung dieses traurigen Leidens sind in den letzten Jahrzehnten ersonnen und bekannt gegeben worden.

Zusammenfassend bespricht Stoekel (38) in seiner Monographie die Implantationsmethoden des Ureters in die Blase, die Ureterimplan-

tationen in den Darm, in den anderen Ureter usw. usw., und stellt schließlich diesen mehr konservativen Methoden die Nephrektomie als ultimum refugium gegenüber.

Vielleicht könnte man diesen operativen Heilungsversuchen in gewissen Fällen noch eine andere mehr abwartende Therapie gegenüberstellen, die in drei von uns beobachteten Fällen — von denen allerdings nur einer ganz genauer Beobachtung zugänglich war — zur Heilung geführt hat. Wie unsere Fälle, so sind ganz gewiß auch manche der vielen in der Literatur niedergelegten Fälle bei eingehender Kritik in diesem Sinne zu verwerten. Betrachtet man nun die in dieser Literatur ausgesprochenen Anschauungen der Autoren, so sieht man, daß sie fast ausnahmslos darin einig sind, frische, etwa bei einer Operation entstandene Kontinuitätstrennungen des Ureters möglichst sofort wieder zum Verschluß zu bringen, um dem Entstehen einer Ureterfistel vorzubeugen. Auch die sofortige Einpflanzung in die Blase wird vielfach mit Erfolg ausgeführt, oder das durchschnittene Ureterende in die Scheidenwunde oder in die Bauchdecken genäht, um dem Urinabfluß zu gegebener Zeit den richtigen Weg in die Blase wieder zu eröffnen. Stark gehen die Meinungen nun aber auseinander über die Behandlung länger bestehender Harnleiter-Scheidenfisteln. Hier haben im Laufe der Jahre die Anschauungen sehr gewechselt. Während man früher leichter geneigt war, zur Nephrektomie zu greifen — die erste wurde im Jahre 1869 von Simon ausgeführt —, traten die durch eine fortgeschrittene Asepsis in ihrem Erfolg immer mehr versprechenden plastischen Methoden später mehr und mehr in den Vordergrund.

Der Nephrektomie sprach man eine Berechtigung nur noch beim Versagen aller anderen Methoden zu und das auch nur in der Voraussetzung, daß die andere Niere tadellos funktionsfähig war. Denn stets war man sich der Folgen bewußt, die eine Nephrektomie bei nicht völlig einwandsfreier Funktion der anderen Niere nach sich ziehen konnte. Der hier präzisierte Standpunkt: Nephrektomie als ultimum refugium wurde, z. B. von Mackenrodt, Tuffier und Levi, Th. Landau, Mac Monagle und Geyl vertreten. Letzterer äußerte sich zu diesem Thema im Jahre 1892 wörtlich: „Wer bei zweifelloser Gesundheit der anderen Niere eine kranke Niere wegnimmt ohne die Gewißheit, daß ihre Affektion absolut unheilbar, sogar letal sein wird und entstanden ist von einer von der Fistel herstammenden Infektion, der begeht mehr als eine Unvorsichtigkeit, wer dagegen eine kranke Niere hinwegnimmt, wenn die zurückbleibende nicht gänzlich gesund ist, begeht sicher und bestimmt Totschlag“ (Frommels Jahresberichte).

Andere wieder wollten von der Nephrektomie selbst als ultima ratio nichts wissen, so Fergusen, der, geblendet von zwei plastischen Erfolgen, die Nephrektomie gänzlich verwirft.

So schroff wird nun die Nephrektomie bei Harnleiter-Scheidenfisteln nicht mehr beurteilt, und wiederholt sind von namhaften Autoren gut funktionierende, gesunde Nieren zur Heilung der Fisteln — allerdings

immer als ultimum refugium — exstirpiert worden, d. h. dann, wenn alle Versuche, den Schaden durch Implantation des Ureterendes in die Blase (oder den Darm) zu heilen, gescheitert waren, oder aus irgendwelchen Gründen von vornherein als aussichtslos erschienen.

Versucht man das vorhandene Material zu sammeln und kritisch zu sichten, so muß man sich leider bald sagen, daß eine erschöpfende Zusammenstellung der mit Nephrektomie behandelten Fälle von Harnleiter-Scheidenfisteln nicht gut ausführbar erscheint. Denn einmal sind sicher nicht alle Fälle veröffentlicht, zweitens sind viele in Sitzungsberichten verschiedener Gesellschaften und Kongresse so kursorisch erwähnt, daß eine wissenschaftliche Verwertung unmöglich ist; Gründe der verschiedensten Art haben zu verschiedenen Zeiten die Operateure zu verschiedenem Vorgehen veranlaßt. Die soziale Stellung der an Ureterfisteln Leidenden, die mehr allgemein-chirurgische oder gynäkologische Ausbildung des Operateurs, ja oft die gerade erfolgte Veröffentlichung einer bestimmten Operationsmethode scheinen hier nicht ganz selten ausschlaggebend gewesen zu sein.

In mancher Veröffentlichung ist nicht viel mehr als die Tatsache des Heilerfolges erwähnt, vielfach auf den ferneren Verlauf und das Befinden der „Geheilten“ in keiner Weise hingewiesen. So mag es genügen, durch eine Zusammenstellung einer größeren Reihe von besonders prägnanten Fällen ein einigermaßen präzises, wohl sicher verwertbares Bild der klinischen und pathologisch-anatomischen Befunde zu geben.

So kann schon dieses gar nicht kleine Material als Unterlage für die ferneren Ausführungen als völlig ausreichend angesehen werden.

Die erste Nierenexstirpation wegen Ureterfistel wurde, wie erwähnt, im Jahre 1869 von Simon ausgeführt.

Außer Simon führten in der nächstfolgenden Zeit diese Operation aus wegen Ureter-Bauchdeckenfistel Le Fort und Billroth, wegen Ureter-Scheidenfistel und Ureter-Uterusfistel Stark, Bardenheuer, Zweifel, Credé, Czerny und Starck.

Zweifel (46): Nach Zangenentbindung entstandene Ureter-Uterusfistel. Auch nach ausgiebiger Spaltung des Cervixkanals Fistel unauffindbar. Mißlingen anderer therapeutischer Versuche, daher Nephrektomie. Ungestörte Heilung.

Billroth (2): Postoperativ entstandene Ureter-Bauchdeckenfistel. Fortwährend wiederkehrende Peritonitis zwingt zur Exstirpation der Niere. Nierenbecken mit Eiter gefüllt. Am elften Tage Tod.

Credé (3): Post partum entstandene Ureter-Cervixfistel. Exstirpierte Niere zeigt interstitielle Nephritis.

Czerny (5): Post partum entstandene Harnleiter-Scheidenfistel. Nephrektomie, Heilung.

Fritsch (17): Ureter-Uterusfistel, post partum entstanden. 16mal vergebliche Kolpokleisis. Daher Niere exstirpiert. Niere gesund.

Fritsch (17): Post partum entstandene Ureter-Scheidenfistel. Nephrektomie.

Gusserow (15): Postoperativ entstandene Bauchwundenfistel. Ureter von der Bauchwunde unerreichbar, daher Nephrektomie, Heilung.

Schede (34): Ureter-Scheidenfistel und Pyonephrose. Post partum entstanden. Vergebliche Versuche die Fistel zu schließen. Daher Nephrektomie. Es finden sich Abscesse und kleine Infarkte in der Niere.

Schede (34): Fall von Ureter-Uterusfistel. Vergebliche Versuche des Fistelschlusses. Nephrektomie. Heilung.

Van der Weed (43): Fall von Ureter-Vaginalfistel. Rechter Ureter noch einen Zentimeter durchgängig. Aussichtslosigkeit aller konservativen Verfahren, daher Nephrektomie. Niere tiefgreifend erkrankt.

Iversen (18): Nach Zangenentbindung entstandene Ureterfistel. Andere Niere funktioniert gut. Fistelniere funktionsuntüchtig, daher Nephrektomie.

Steinthal (37): Ureter-Cervixfistel mit eitriger Pyelitis auf Seite der Fistelniere; Nephrektomie.

Piqué (28): Operativ entstandene Harnleiterfistel, anderthalb Jahre nach Auftreten der Fistel nephritische Erscheinungen. Nephrektomie. Heilung.

Schauta (32): Postoperativ entstandene Harnleiter-Scheidenfistel. Nierenexstirpation. Niere degeneriert.

Condamin: Ureterfistel, Nephrektomie, Heilung.

Dunning (7): Postoperativ entstandene Ureterfistel, Nephrektomie.

Asch: Nach Spontangeburt entstandene Ureter-Scheidenfistel. Mehrfache vaginale Einpflanzung gelingt nicht. Laparotomie: extraperitoneale Einpflanzung nach Witzel; Steinbildung im Ureter; Ureter-Bauchdeckenfistel; Nephrektomie.

Sutton (39): Nach abdominaler Adnexexstirpation Auftreten von Harnbeschwerden. Eine Schwellung im rechten Scheidengewölbe wird gefühlt und für einen Abszeß gehalten. Punktion derselben. Es entleert sich kein Eiter, sondern Harn. Anschließend tritt eine Ureter-Scheidenfistel auf, die sich nach einiger Zeit spontan schließt. Wiederauftreten der früheren Beschwerden; daher Nephrektomie.

Zeiß (45): Postoperativ entstandene doppelte Fistel eines Ureters. Exstirpation der Fistelniere; Heilung.

Treub (41): 3 Fälle. In drei Fällen Niere exstirpiert wegen postoperativ entstandener Ureterfistel. T. hält diese Therapie für nicht zu radikal, da die Ca.-Patientinnen, um die es sich handelte, sich möglichst ihrer Scheingenesung erfreuen sollten, und weil er glaubt, daß meistens die entsprechende Niere erkrankt ist.

Obalinski (26): Nach Totalexstirpation enstandene Ureterfistel. Implantation ins Rektum gelingt nicht, daher Nephrektomie. Heilung.

Naumann (23): Nach Zangenentbindungen entstandene Ureter-Uterusfistel (vor 5 Jahren aufgetreten). Vor einem Jahre Abgang eines eigroßen Konkrements per vaginam. Jetzt Abgang eines gänseeigroßen aus der Cervix. Danach Exstirpation einer Steinniere. Heilung.

Gnesda (13): Postoperativ entstandene Ureter-Scheidenfistel. Da andere Niere gesund, Nephrektomie der Fistelniere; einige Monate später Tod infolge neuntägiger Anurie.

Landau (20): Ureterfistel. Die beiden getrennten Teile des Harnleiters sondierbar. Gleichzeitig besteht Pyelitis, daher Nephrektomie. Heilung.

Lindström (21): Fall von Ureter-Uterusfistel. Fünf Jahre vorher durch Zangengeburt entstanden. Nephrektomie einer Steinniere, die zugleich stark degeneriert ist. Dauernde Heilung.

Schauta (32): Operativ entstandene Ureter-Scheidenfistel; wegen Neigung zu starkem Blasenkrampf Unmöglichkeit der Implantation des Ureters. Daher Nephrektomie; Heilung.

Seeligmann (36): Postoperativ entstandener Absceß; von der Vagina aus eröffnet und drainiert. Nach Ausheilung des Abscesses Bildung einer Ureter-Scheidenfistel. Da rechte Niere funktioniert, wird die Fistelniere exstirpiert; sie ist schwer erkrankt.

Israel (17a): Postoperativ entstandene Ureter-Scheidenfistel; 15 Tage darauf Temperatursteigerungen und Druckempfindlichkeit der rechten Niere. Der aus der Scheide ausfließende Urin, der bisher klar war, wird trübe und eitrig. Die Harnsekretion, die früher ebenso stark war, wie auf der gesunden Seite, sinkt auf die Hälfte herab. Die Cystoskopie zeigt, daß der rechte Ureter seltener und weniger kräftig arbeitet. — Exstirpation der Niere. Heilung. Niere enthält viele Abscesse.

Feodoroff (9): Bei rechtsseitiger Ureter-Scheidenfistel wird Implantation des in festes Narbengewebe eingebetteten Ureters in die Blase ausgeführt. Später ausgesprochene Pyurie mit Schüttelfrost und Fieber infolge aszendierender Ureteritis und Pyelonephritis. Daher Ureter und die mit Abscessen durchsetzte Niere exstirpiert.

Denucé (6): Postoperativ entstandene Ureter-Scheidenfistel, die sich erst drei Monate nach Ausführung der Operation öffnete. Hydronephrotische und zugleich bewegliche Niere exstirpiert. Heilung.

Schatzkii (30): Ureterfistel, die zur Exstirpation der entsprechenden Niere nötigt.

Fritsch (12): Postoperativ entstandene Ureter-Scheidenfistel, Nephrektomie. Heilung.

Fritsch (12): Postoperativ entstandene Ureter-Scheidenfistel. Chronisch eitrige Nephritis. Daher Nephrektomie.

Fritsch (12): Postoperativ entstandene Ureter-Bauchwandfistel. Bestehen einer Hydronephrose. Nephrektomie. Heilung.

Fritsch (12): Postoperativ entstandene Ureter-Scheidenfistel. Wegen Bestehens einer Nephritis Unterlassung der Implantation in die Blase. Nephrektomie. Heilung.

Nach dieser Zusammenstellung exstirpierten bei Ureter-Scheidenfistel Nieren, die schon vor der Operation als krank erkannt wurden:

a) wegen Hydronephrose, Nephritis, Pyelitis, Atrophie: Denucé, Fritsch (3 Fälle), Feodoroff, Israel, Iversen, Landau, Piqué, Schauta, Schede, Steinthal, Sutton, Treub.

b) wegen Steinbildung: Asch, Lindström, Naumann.

Nieren, die erst nach der Operation als krank erkannt wurden: Billroth, Credé, Gnesda, Schauta, Schede, Seeligmann, van der Weed, Zweifel.

Lediglich der Fistel wegen: Boeckel, Czerny, Fritsch (2 Fälle), Gusserow, Obalinski, Schauta, Schatzkii, Schede (2 Fälle).

So sehen wir, daß häufig die Erkrankung der Niere selbst als Indikation zum Eingriffe zu betrachten ist. Während das Opfer einer gesunden Niere nur dann gerechtfertigt erscheint, wenn man weiß, daß die andere funktionstüchtig ist, so wird es einen Operateur immer weniger Überwindung kosten, eine Niere, die bereits krank war und ihre Funktion in mehr oder weniger hohem Grade eingestellt hatte, herauszunehmen; hat ja doch dabei die andere schon gleichsam den Befähigungsnachweis für die gesteigerte Inanspruchnahme erbracht.

Selbstverständlich ist es möglich, daß in späteren Monaten die nunmehr einzige Niere von irgendeiner ganz unabhängigen Krankheit betroffen wird und so das Leben der Patientin aufs höchste gefährdet, wie z. B. im Falle von Gnesda, bei dem die Operierte einige Monate nach der Nephrektomie infolge neuntägiger Anurie zugrunde ging.

Nun erhebt sich die Frage: Besteht bei dem häufigen Zusammentreffen von Harnleiter-Scheidenfistel mit Erkrankungen der dazugehörigen Niere ein Kausalkonnex?

Will man diese Frage untersuchen, so stehen zwei Wege zur Verfügung:

1. die klinische Untersuchung, die sich mit der Vergleichung des aus der erkrankten Niere stammenden Fistelharns und des aus der gesunden Niere stammenden Blasenharns, sowie den sonstigen Krankheitserscheinungen zu beschäftigen hat;

2. die pathologisch-anatomische Untersuchung der exstirpierten Niere bzw. bei letal verlaufenden Fällen von Ureter-Scheidenfisteln der bei der Sektion gewonnenen Niere.

1. Klinische Beobachtungen.

Zangemeister (44): Zwei Beobachtungen von Ureterfisteln, einmal kombiniert mit Blasen-Scheidenfisteln. In beiden Fällen konnte Z. mit absoluter Sicherheit und Klarheit mittels Chromocystoskopie nachweisen, wie die gesunde Niere einen Teil der wohl infolge Narbenschrumpfung des zugehörigen Ureters zum Teil erloschenen Funktion der anderen Niere übernommen hatte.

Hagen-Torn (16): Zwei Fälle von Ureter-Scheidenfisteln; konsekutiv Pyelonephritis ascendens.

Grimsdale (14): Postoperative Ureter-Scheidenfistel. Ureter mündet in eine Absceßhöhle im linken Ligament. Linke Niere stark vergrößert. Pyelitis. Probelaparotomie. Tod an Urämie.

Fränkel (11): Rechtsseitige Ureter-Scheidenfistel nach schwerem Partus. Transperitoneale Einpflanzung nach Fritsch. Glatte Heilung trotz daumendicker Dilatation des Ureters und Pyonephrose (zeitweise Fieber vor der Operation). Chromocystoskopische Untersuchung: Einheilung und deutliche, aber sehr träge Funktion des Ureters.

Thumin (40): Fall von Einbeziehung des Ureters in die Narbe einer operierten Ureter-Scheidenfistel. Bildung einer intermittierenden Hydronephrose.

Onufrowitsch (27): Einnähung des bei der Operation verletzten Ureters in die Bauchwunde. Ansteigen der Harnsekretion in der Folgezeit links, völliges Erlöschen in der rechtsseitigen Fistelniere infolge Nierenatrophie.

Neumann (25): Bei Zunahme des Fistelurins Vermehrung der Erscheinungen, welche auf katarrhalischen Zustand der zugehörigen Ureteren- und Nierenbeckenschleimhaut hinweisen. Zu diesen Zeiten enthält Urin viel Schleim und Eiter. Sekretorische und filtratorische Funktionstüchtigkeit der gesunden Niere größer als die der Fistelniere.

Mackenrodt (22): Ein geheilter Fall von Harnleiter-Gebärmutterfistel. Exstirpation des kranken Uterus und Einnähung der Wandung des rechten Ureters in den rechten Wundwinkel der Scheiden-Peritonealöffnung. Blase entleert den Urin aus der rechten Niere; durch die neuangelegte Ureter-Scheidenmündung ergießt sich der Urin der linken Niere. In den ersten Tagen geringere Fistelurinmengen, vom sechsten Tage ab Fistelurinmenge stark gesteigert (beträgt zirka 1000 g pro die).

Mackenrodt vermutet, daß der Urinabfluß durch die Fistel erheblich leichter vonstatten gehe, als durch die Ureterpapille, und daß dementsprechend sozusagen durch den geringeren Diffusionswiderstand in der rechten Niere mehr Flüssigkeit abgeht, als links. Auch Posener teilt diese Ansicht.

Schatz (29): Fall von Harnleiter-Scheidenfistel. Bei gleichen Sekretionsmengen besitzt der aus der Scheide abfließende Harn ein spezifisches Gewicht von 1003 bis 1006, der in die Blase sezernierte ein solches von 1030 bis 1040. Dieses Verhältnis blieb durch fünf Wochen konstant, ohne Rücksicht auf die Lage der Kranken und die Getränkzufuhr, sowie auch bei Einlegen eines Verweilkatheders und bei Anwendung von Diureticis. Das aus der Scheide fließende Sekret war ferner sehr arm an Eiweiß und außerdem konnte kein Harnstoff darin nachgewiesen werden. Nach der Operation (Vereinigung von Ureter und Blase) wurde aus der Blase ein Harn von 1018 bis 1022 spez. Gewicht exzerniert. Die Fistel hatte zur Zeit der Untersuchung viereinhalb Monate bestanden.

In einem zweiten Fall von Ureterfistel, die durch totale Uterusexstirpation entstanden war, war nach dreimonatlichem Bestehen der Fistel der aus der Scheide abfließende Harn von 1012, der Blasenharn

von 1024 spez. Gewicht und der Fistelharn doppelt so reichlich als der Blasenharn. — Schatz ist der Anschauung, daß diese Veränderung des Harns Folge des Bestehens der Fistel ist und vielleicht dadurch bewirkt wird, daß Mikroorganismen aus der Scheide durch den Ureter emporsteigen. Er glaubt also an entzündende Vorgänge in der betreffenden Niere, und tritt deshalb für eine möglichst baldige operative Vernähung des Ureters oder Implantation in die Blase ein.

Iversen (18): I. sieht in der Nephrektomie die Hauptbehandlung des betreffenden Leidens, weil er das Auftreten einer suppurativen interstitiellen Nephritis in der dem lädierten Ureter angehörigen Niere als fast nie ausbleibende Folge des Leidens ansieht. Als Zeichen einer solchen Nierenentzündung führt er (außer Fieber, Druckempfindlichkeit usw.) auch die vergrößerte Menge des durch die Fistel entleerten Harnes, sowie hauptsächlich die verringerte Menge Harnstoff mit der des Blasenharnes verglichen an. In seinem Falle enthielt der Fistelharn nur 0,33, der Blasenharn 1,57 % Harnstoff.

Neumann, Per (24): Zwei Monate nach einer Adnexoperation Öffnung einer Ureterfistel durch die Bauchnarbe. Ein Versuch, eine Scheiden-Ureterfistel statt der Bauch-Ureterfistel anzulegen (um erstere leichter schließen zu können) gelang nur vorübergehend. Neun Monate nach Entstehung der Fistel Erweiterung der Bauchwunde; der Ureter war dermaßen in Narbengewebe eingehüllt, daß eine Vernähung der Fistel oder Implantation in die Blase unmöglich erschien. Nach diesem Eingriff schloß sich aber die Fistel allmählich. Patientin ist völlig gesund und kaum ein Jahr später wieder schwanger. (Siehe weiter unten drei von Asch beobachtete Fälle.)

Aus diesen Beobachtungen geht hervor, daß bei Bestehen einer Harnleiter-Scheidenfistel die Funktionstüchtigkeit der Fistelniere häufig in irgendeiner Weise beeinflußt wird.

In den Fällen von Zangemeister und Fränkel hatte die gesunde Niere die erlöschende Funktion der anderen übernommen, was cystoskopisch nachzuweisen war.

In den Fällen von Hagen-Torn, Grimsdale und anderen sind es entzündliche Prozesse, die die Nierentätigkeit beeinflussen, bei Thumin eine intermittierende Hydronephrose.

S. Neumann weist bei seinem Falle eine sekretorische und filtratorische Funktionsabnahme nach, bei Onufrowitsch atrophiert die Niere völlig; im Falle Schatz zeigte der Fistelharn verminderten spezifisches Gewicht, sowie Fehlen des Harnstoffgehaltes. Ähnliches gilt für den Fall von Iversen, und wenn sich bei Per Neumann die Fistel allmählich schließt, so wird dies auch auf keine andere Ursache, als auf Versiegen der Nierentätigkeit zurückzuführen sein.

Demgegenüber steht die Tatsache, daß bei Mackenrodts Fall der Fistelurin vom sechsten Tage ab gegenüber dem Blasenurin reichlich vermehrt war und ebenso in Schatz' zweitem Falle die Fistelniere doppelt so viel Urin lieferte, als die andere. Mackenrodt und Posener

suchen sich dies durch die Annahme zu erklären, daß durch die Fistel der Urinabfluß erheblich leichter vonstatten gehe, als durch die Ureterpapille, und so in der Fistelniere ein geringerer Diffusionswiderstand herrscht. Bekanntlich beginnt aber sehr bald eine Schrumpfung der Fistelnarben, so daß die Fisteln häufig in haarfeine Kanäle umgewandelt werden. Überträgt man hierauf nun die Mackenrodtsche und Posenersche Annahme, daß bei erweiterter Abflußöffnung der Diffusionswiderstand abnehme — umgekehrt bei verengerter Abflußöffnung der Diffusionswiderstand, wenn auch vielleicht nur zeitweilig steigen muß —, so wäre bei Offenbleiben der Fistel wahrscheinlich die Harnmenge bald gesunken, vielleicht schließlich gänzlich versiegt. Indessen konnte bei Mackenrodt infolge der zeitigen Operation das Stadium der Verengerung gar nicht erst auftreten. Hätte Mackenrodt wie Schatz auch Harnstoffbestimmungen gemacht, so wäre er wahrscheinlich zu einer geringeren Funktionstüchtigkeit der Fistelniere gelangt.

Vielleicht ließe sich auch der Gedanke nicht von der Hand weisen, daß die Steigerung am sechsten Tage — wenn man annimmt, daß an diesem Tage ein aszendierender entzündlicher Prozeß die Niere erreicht hat — das hypersekretorische Stadium dieser Entzündung darstellt, wie es sich häufig im Anfange von Nephritiden zeigt. Zur Beobachtung des zweiten Stadiums wäre Mackenrodt infolge der Operation jedenfalls nicht gekommen.

Ist man so berechtigt, die von Mackenrodt und Schatz, für dessen zweiten Fall dasselbe gilt wie für Mackenrodt, gemachten Beobachtungen nicht als Gegenbeweis aufzufassen, so stellt sich die oben erwähnte Sekretionsbeeinflussung stets als eine Funktionsverminderung dar, die in manchen Fällen bis zum völligen Versiegen führen kann.

2. Pathologisch-anatomische Beobachtungen.

Fritsch (17): Beschreibung der exstirpierten Niere: Niere vergrößert, Kapsel verwachsen. Beim Durchschneiden zeigt sich das typische Bild der eitrigen interstitiellen Nephritis.

Seeligmann (36): Niere hochgradig fettig degeneriert; im Hilus Eiter um kalkulöse Konkremente.

Feodoroff (9): Niere mit Abscessen durchsetzt.

Lindström (21): Niere zeigt mit Steinen angefülltes Becken, sie ist stark degeneriert.

Gnesda (13): Niere groß, Nierenoberfläche blaß, im Durchschnitt das Nierenbecken weiß, seine Schleimhaut injiziert; in der Rindensubstanz gelbliche und verfettete Stellen. Mikroskopischer Befund: Diffuse kleinzellige Infiltration mit stellenweiser Verödung der Harnkanälchen; hier und da granulierte Zylinder in vom Epithel entblößten Kanälchen.

Naumann (23): Niere ist eine Steinniere.

Lindström (21): Niere ist eine Steinniere.

Crickx (4): Niere atrophisch; renaler Teil des Ureters und Nierenbecken dilatiert. In der Blase in der Nähe der Kommunikation zwischen Blase und Scheide grangränöse Herde in der Schleimhaut.

Schauta (31): Stärkere Injektion der Pyramiden; in der Rindensubstanz gelbliche verfettete Stellen; diffuse kleinzellige Infiltration, stellenweise Verödung der Harnkanälchen; hier und da Zylinder und von Epithelien entblößte Kanälchen.

Piqué (28): Niere vollständig zerstört und in mehrere miteinander kommunizierende Eitersäcke mit sehr dünnen Wandungen verwandelt.

Van der Weed (43): Exstirpierte Niere bereits tiefgreifend erkrankt und mit kleinen Abscessen durchsetzt.

Zweifel (46): Herausgeschnittene Niere klein, vom Nierenbecken aus aufgeschnitten zeigt es sich, daß funktionierende Substanz fast vollkommen atrophisch und alles noch Bestehende nur aus dem Nierenbecken mit seinen vielen Buchten besteht.

S. Neumann (25): Exstirpierte Niere zeigt partielle, interstitielle, chronische Entzündung.

Iversen (18): Exstirpierte Niere vergrößert und mit zahlreichen interstitiellen Abscessen durchsetzt.

Schede (33): Exstirpierte Niere hydronephrotisch, mit Schrumpfungsprozessen der Rinde und Verwachsungen mit der Umgebung.

Schede (34): Exstirpierte Niere voll kleiner Infarkte.

Fritsch (12): Exstirpierte Niere graurot, Zeichnung verwischt. Nierenbecken erweitert, Innenfläche mit Eiter belegt. Epithel fettig degeneriert, Harnkanälchen mit zerfallenen Epithelien erfüllt. Im verdickten interstitiellen Bindegewebe diffuse, kleinzellige Infiltration. An einigen Stellen Parenchym gänzlich zerstört. Reichliches Vorhandensein von Mikrokokken.

Diese Übersicht über die pathologisch-anatomischen Untersuchungen lehrt uns, daß sich in der Fistelniere Prozesse abspielen, die zur Schädigung des Nierenparenchyms, mitunter sogar zur Vernichtung desselben führen. Bald wird von den Autoren eine einfache Atrophie beobachtet, bald handelt es sich um entzündliche Prozesse mit Wucherungen bzw. narbiger Schrumpfung des Zwischengewebes. Bald bildet sich eine Hydronephrose, bald eine Pyonephrose aus.

Bevor wir nun zum Entscheid der oben aufgeworfenen Frage nach dem Kausalkonnex zwischen Fistel und Nierenerkrankung gehen und das pathologisch-anatomische Material kritisch würdigen, seien drei von Asch behandelte Fälle aufgeführt, von denen der erste klinische — dessen Geschichte wir in extenso bringen — ganz genau beobachtet und registriert werden konnte, während die beiden anderen — Privatpatientinnen — sich einer ebenso genauen klinischen Beobachtung entzogen.

Fall I.

A. Sch., Dienstmädchen, 24 Jahre, Aufnahme 26. II. 08. Mutter an Tuberkulose gestorben, sonst Familienanamnese belanglos. Mit 16 Jahren Gelenkrheumatismus.

Erste Periode mit 15 Jahren, alle drei Wochen, vier bis fünf Tage dauernd, Blutungen ziemlich stark, ohne Schmerzen.

Erster Partus spontan, Wochenbett afebril. Zweiter Partus, der auf der Frauenabteilung des Allerheiligen-Hospitals am 30. IX. 06 erfolgte, mit Fieber im Wochenbette infolge gonorrhoischer Aszension. Auch bestand damals Lues im sekundären Stadium. Die Aszension führte zur Entstehung von chronisch entzündlichen Adnextumoren, die auf langdauernde konservative Behandlung sich nicht besserten und der Pat. viele Beschwerden verursachten. Infolgedessen am 29. XII. 06 vaginale Hysterosalpingo-oophorektomia dextra, durch den Sekundärarzt der Frauenabteilung des Allerheiligen-Hospitals.

Wenige Tage nach der Operation lag Patientin naß, und zwar ging in der Folgezeit bald mehr, bald weniger Urin per vaginam ab. Es stellten sich bei ihr wiederholt pyelitische Anfälle mit hohen Temperatursteigerungen ein, die sich aber bei der üblichen internen Behandlung besserten. Vermittels Chromocystoskopie wurde festgestellt, daß, während der rechte Ureter tadellos funktionierte, der linke verödet war. Im weiteren Verlaufe zeigte sich, daß der Urinabgang durch die Scheide sich stark verringerte und bei einer genauen Besichtigung wurde festgestellt, daß während einer Beobachtungsdauer von einer Viertelstunde kein Urin hervortrat, die Scheide vielmehr trocken blieb. Daraufhin wird Patientin am 12. IV. 07 entlassen. Nach kurzer Erholung auf dem Lande konnte sie wiederum eine Stellung annehmen, in der sie im allgemeinen tüchtig zu arbeiten imstande war. Patientin befand sich dabei dauernd in poliklinischer Beobachtung und gab an, seit der Operation sei stets wenig Urin durch die Scheide unfreiwillig abgeflossen, so daß ihre Unterkleider immer etwas naß gewesen seien. Mitunter — etwa alle fünf Wochen — stellten sich vier bis fünf Tage dauernde Schmerzen in der Nierengegend ein, doch konnte sie trotzdem ihre Arbeit stets verrichten. Eine ihr wiederholt behufs Fisteloperation angeratene Aufnahme lehnte sie jedoch stets ab. In letzterer Zeit wieder Schmerzen in der Nierengegend, daher läßt sie sich am 26. II. 08 aufnehmen.

Status bei der Aufnahme:

Kräftiges, gut genährtes, gesund aussehendes Mädchen.

Herz: Zweite Töne akzentuiert, sonst normal.

Lungen: Normal.

Puls und Temperatur: Normal.

Abdomen: Linke Nierengegend auf Druck empfindlich, sonst normal.

Urin: Blasenurin (rechte Niere) reagiert sauer; enthält kein Eiweiß und keinen Zucker.

Genitalbefund: Scheide mittelweit, am oberen Ende des Scheidenblindsackes kleine, kirschkerngroße, platte Vorragung; sonst glatte Scheidenwände. In der Mitte der oberen Scheidenverschlußnarbe eine hochrote, leicht blutende, einer massigen Granulation ähnelnde Substanz, die weich und gestielt ist. Von einer etwa irgendwo sezernierenden Fistel ist nichts zu bemerken. Die Scheide bleibt auch nach längerem Zuwarten vollkommen trocken.

13. III. 08. Abtragung der Granulation mit dem Paquélin. Urinmenge aus der Blase allein 1600—1900 g pro die; bei reichlichem Trinken noch mehr; per vaginam nur wenig Urinsekretion.

16. III. 08. Patientin liegt wenig naß. Kein Fieber. Wohlbefinden.

30. III. 08. Aus der Scheide nur minimale Spuren von Urinsekretion.

10. IV. 08. Cystoskopie: Rechter Ureter prompt funktionierend, linker scheint völlig verödet zu sein.

25. IV. 08. Cystoskopie: Rechter Ureter stark und regelmäßig sezernierend, links statt der Uretermündung ein weißes tiefliegendes Feld auf injiziertem Grunde. Ziemlich starke Injektion der ganzen Blasenschleimhaut.

28. IV. 08. Ureterenkatheterismus (ausgeführt von Dr. Löwenhardt, welcher zu den urologischen Untersuchungen zugezogen wurde): Rechter Ureter sezerniert reichlich Urin, linker Ureter ist von der Blase aus höchstens zwei Zentimeter weit zu sondieren; alsdann ein auch für die dünnsten Katheter unüberwindliches Hindernis.

Auf dieser Seite kein Tropfen Urin (hieraus geht hervor, daß sich links aller Harn durch die Ureter-Scheidenfistel ergießt, ohne daß sich auf dieser Seite auch nur ein Tropfen Harn in die Blase entleert).

29. IV. 08. Nach reichlichem Trinken wird der aus der Fistel sezernierte Urin mit dem Blasenurin verglichen. Blasenurin nach dreiviertel Stunden 350 ccm, frei von Eiweiß und Zucker. Fistelurin in derselben Zeit etwa 20 ccm, frei von Eiweiß und Zucker, enthält vereinzelte Epithelien.

4. V. 08. Erneute Probe: Blasenurin in 60 Minuten 150 ccm, kein Eiweiß und kein Zucker. Fistelurin in derselben Zeit $1^1/_2$ ccm, getrübt. Enthält reichlich Eiweiß und besitzt größeren Salzgehalt als der Blasenurin.

6. V. 08. Cystoskopie nach Indigkarmininjektion: linker Ureter funktioniert nicht, auch aus der Scheide tritt keine blaugefärbte Flüssigkeit aus.

7. V. 08. Ein Probetampon nach Indigkarmininjektion in die Scheide eingelegt. Bei der Herausnahme zeigt er sich nur ganz schwach bläulich gefärbt.

Es hat hier also eine postoperativ entstandene linksseitige Ureterfistel allmählich immer weniger Urin abgesondert. Der Vermutung, die von mancher Seite ausgesprochen worden ist, daß ein seitlich verletzter Ureter etwa wieder in normaler Weise wegsam geworden wäre, daß die seitliche Kommunikation mit der Scheide allmählich sich verengend schließlich zur Heilung kommen könne und der Urin wieder der Blase zugeführt werde, konnte durch die cystoskopische Untersuchung wiederholt entgegengetreten werden; der auf kurze Strecke wegsame Ureterstumpf funktionierte nie; die vollkommen ausreichende Urinmenge des Blasenharns wurde lediglich von der rechten, stets gesund befundenen Niere geliefert.

Von einer Implantation des Ureters in die Blase sah Asch ab, weil der Urin der Fistelniere wiederholt abnorm befunden worden war, die Beschwerden auf eine Erkrankung dieser Niere hinwiesen. Auch eine Nierenexstirpation riet Asch der Pat. zunächst nicht an, weil die Urinmenge in so außerordentlichem Maße abgenommen hatte, daß eine völlige Verödung des Nierenparenchyms, ein völliges Versiegen der Fistel abzuwarten war; zu dieser Annahme berechtigten ihn zwei frühere, weiter unten besprochene Beobachtungen. Nur der ausdrücklich wiederholt geäußerte Wunsch der Patientin, sie endgültig von ihrem, wenn auch wenig störenden Leiden zu befreien, ließ Asch schließlich zur Entfernung des fast untauglichen Organes schreiten.

8. V. 08. Nephrektomie: Schnitt parallel dem Rippenbogen an der Flanke. Fascie scharf, Muskulatur stumpf durchtrennt. Abschieben des sich vorwölbenden Abdominalsackes durch Bauchserviette.

Einschneiden der Fettkapsel der Niere in situ. Darauf stellt sich die Niere ein. Die Kapsel liegt ihr in losen Falten völlig verschieblich auf. Das Organ selbst ist ganz auffallend klein, ziemlich derb und solid. Es besteht keine eigentliche Hydronephrose. Die Niere wird aus der Wunde herausgezogen. Der Nierenbeckengrund wird samt der Einmündungsstelle der großen Gefäße mit Nierenquetsche gefaßt und mit zwei Fäden abgebunden. Hierauf Abtragung mit dem Paquelin. Der Stumpf wird versenkt und danach die Wunde wieder schichtweise verschlossen. Blutung war minimal.

9. V. 08. Temperatur 38,1, Puls 82, Urinmenge 1625 ccm.

12. V. 08. Temperatur 36,7, Puls 80, Urinmenge 1500 ccm.

15. V. 08. Temperatur 37,2, Puls 82, Urinmenge 1875 ccm.

18. V. 08. Temperatur 36,5, Puls 76, Urinmenge 2620 ccm. Verbandwechsel. Primäre Wundheilung. Entfernung der Hautfäden. Urin frei von E. und Z.

23. V. 08. Normale Urinmenge. Pat. steht auf, gutes Wohlbefinden.

3. VI. 08. Pat. wird geheilt entlassen.

Nach der Entlassung hat sich Pat. öfters vorgestellt; sie befindet sich in bestem Gesundheitszustande.

Untersuchung der exstirpierten Niere. Die Niere ist klein und macht schon bei oberflächlicher Betrachtung einen atrophischen Eindruck. Die Nierenkapsel ist stark gefältelt und verschieblich. Das Lumen der Nierengefäße zeigt eine normale Weite. Auch das Lumen der zuführenden Arterie ist nur unwesentlich verändert. Die Farbe der Niere ist ein blasses Braunrot; ihre Oberfläche zeigt mehrfache der fötalen Lappung ähnliche Einziehungen. Das Gewicht beträgt 27 g (120—140 g bei Frauen normal). Die Länge 7,6 cm (gegen 12,3 normal). Die Breite 3,8 cm (gegen 5,9 normal). Die Dicke 2,6 cm (gegen 4,2 normal). Das Nierenparenchym ist stark verschmälert, nur 9—14 mm dick (gegen 23—27 mm). Hiervon entfallen aufs Mark 4—7 mm (gegen 16—19 mm). Auf die Rinde 3—5 mm (gegen 7—8 mm). Im Verhältnis zum Parenchym ist das Nierenbecken vergrößert. Länge 5 cm, Breite 2,5 cm (normale Weite ca. 30 mm). Öffnung an der Schnittstelle ca. 1 cm D. Ferner sind die Papillen abgeflacht; statt der Pyramidenspitzen der Papillen ist eine vollkommene Abflachung, stellenweise sogar eine leichte Exkavation eingetreten. Am Nierenhilus ist an Stelle des geschwundenen Parenchyms reichlich Fettgewebe getreten (s. Abb. S. 155).

Im mikroskopischen Präparate (s. Tafel Fig. 1) sieht man vielfach narbige Schrumpfung des Zwischengewebes namentlich in der Rindensubstanz. Hier sind die Glomeruli stellenweise dicht aneinandergerückt; vielfach sind sie vollkommen verkalkt und ihre Kapseln stark verdickt. Daneben sieht man fibrös degenerierte Glomeruli, sowie eine Reihe von Übergangsstadien, bei denen in erster Linie die Verdickung ihrer Kapsel auffällt, die zum größten Teile in einer konzentrischen Verdickung ihrer Bindegewebslagen besteht. Nicht selten trifft man zugleich mit der Vermehrung des fibrösen Gewebes eine Gestaltsveränderung des Glomerulus an, der seine rundliche Form vielfach eingebüßt hat, und der an manchen Stellen nur noch spärliche Reste der Gefäßschlingen erkennen läßt. An diesen Teilen des Präparates ist die Verdickung der Kapsel besonders stark; auch deren Inneres ist mehrfach von Bindegewebe erfüllt. In den so veränderten Glomerulis tritt der Kalk zunächst fleckweise auf, um dann später mehr und mehr die Kapsel vollständig auszufüllen; ebenso sind die geraden Kanälchen stellenweise verkalkt. Die weniger stark veränderten Tubuli zeigen mehrfach Epithelverluste oder — wo solches erhalten ist — geringere Färbbarkeit oder Kernschwund der Zellen. Andere hinwiederum lassen unverkennbar eine Erweiterung ihres Lumens hervortreten, die stellenweise an cystenähnliche Dilatation erinnert. In diesen Hohlräumen sieht man sehr häufig größere Haufen abgestoßener Epithelzellen, die jedoch eine bestimmte Struktur nicht mehr erkennen lassen. Ferner besteht in der Rinde eine ausgedehnte fettige Degeneration der Epithelien der Glomeruli sowie der gewundenen Kanälchen. Vielfach haben die Epithelien ihre Kerne verloren und sind hier die Zellen von großen Vakuolen erfüllt, die offenbar auf die fettige Degeneration zurückzuführen sind; an anderen Stellen vollkommenes Fehlen des Epithels.

In der Marksubstanz (s. Tafel Fig. 2) findet sich hingegen das Bindegewebe reichlich gewuchert, namentlich um die Tubuli recti herum. Infolge der Verminderung des Parenchyms ist die Abgrenzung zwischen Rinde und Markschicht nicht mehr eine so scharfe wie in der normalen Niere. Infolgedessen trifft man hier und da im oberen Teile der letzteren vereinzelte Glomeruli an, die in ihrem histologischen Verhalten das gleiche Bild darbieten, wie die oben geschilderten. Die geraden Kanälchen sind streckenweise erfüllt von zylinderförmigen Ausgüssen, die sich größtenteils aus abgestoßenen, stark veränderten Epithelien zusammensetzen, vielfach auch hyaline Beimengungen aufweisen. Gegen die Pyramidenspitze hin tritt die Wucherung des Bindegewebes, die bisher so häufig angetroffen wurde, besonders stark und deutlich hervor.

Ebenso tritt an der Peripherie der größeren Gefäße eine reichliche Zunahme des fibrösen Gewebes auf. Die Intima und Muscularis der Blutgefäße ist ebenfalls stark gewuchert, stellenweise sogar so stark, daß das Lumen der Gefäße völlig obliteriert ist (s. Tafel Fig. 3).

Das mikroskopische Bild ergibt demnach: Schrumpfung des Bindegewebes in der Rindensubstanz und Vermehrung desselben in der Marksubstanz; ferner Verdickung

der Glomeruluskapseln mit fibröser Degeneration des Gefäßknäuels; stellenweise Verkalkung der Glomeruli. Auch die Tubuli sind schwer verändert, das Epithel degeneriert, teilweise völlig geschwunden. An einigen Stellen Erweiterung ihres Lumens. In der Marksubstanz besteht durchweg Vermehrung des Bindegewebes, nicht selten Verdickung der Gefäßwände, verbunden mit Verengerung des Gefäßlumens. Es handelt sich also um eine allgemeine Atrophie des Nierenparenchyms infolge fibröser Degeneration und Verkalkung der Glomeruli, sowie Vermehrung des interstitiellen Bindegewebes. Die vorliegenden Präparate entsprechen demnach dem Bilde der Nierenschrumpfung, wie solche sich bei Kombination interstitieller und parenchymatöser Entzündungsprozesse ausbildet.

Im Nierenbecken finden sich nirgends Anzeichen einer bestehenden Pyelitis. Trotz sorgfältigster Untersuchung der mikroskopischen Präparate zeigt die Nierenbeckenschleimhaut nirgends entzündliche Veränderungen.

Fall II und III.

Es sei mir hier gestattet, noch zwei Fälle aus der Privatpraxis des Herrn Dr. Asch anzuführen, die beweisen, daß eine spontane Verödung der durch eine Ureter-Scheidenfistel mit der Außenwelt kommunizierenden Niere eintreten kann.

Im ersten handelte es sich um eine von ihrem Gatten gonorrhoisch infizierte Frau, die in einem Badeorte vom Arzte lokal behandelt, an schwerer Salpingitis und Pelveoperionitis erkrankte; trotz aller Ermahnungen blieben Reinfektionen von seiten des wiederholt von seinem Arzt gesund erklärten Gatten nicht aus; immer wieder waren Gonokokken nachweisbar und häufig traten Exazerbationen der Metritis und Pelveoperionitis auf. Trotz viele Jahre hindurch fortgesetzter konservativer Behandlungsmethoden besserte sich der Zustand der Frau nur wenig oder vorübergehend, sie kam immer mehr und mehr herunter und entschloß sich endlich, Aschs Rate zur Radikaloperation zu folgen.

Diese gestaltete sich infolge der vielfachen und festen Verwachsungen ausnahmsweise schwierig; die Parametrien waren mehr als bei einfach gonorrhoischer Infektion mitergriffen und stellten starre, dicke infiltrierte, kaum von den Adnexen und den perimetrischen peritonealen Schwarten und eingedickten Exsudatresten zu trennende Massen dar. So kam es wohl, daß bei der gründlichen Ausräumung und den mehrfachen Umstechungen der Ureter nicht vermieden wurde. Wenige Tage nach der Operation lief Harn durch die Scheide ab; im übrigen ging die Heilung glatt vonstatten, und die Pat. verließ nach 26 Tagen die Klinik mit einer rechtsseitigen Ureterfistel. Der Blasenurin war eiweißfrei und klar; der Fistelurin trübe und enthielt Flocken; in gut filtriertem Fistelurin kein Eiweiß. Die Pat. wollte sich einige Zeit erholen, um später die Fistel operieren zu lassen.

Bald aber nahm die Sekretion aus der Fistel auffallend ab. Schon drei Monate nach der Exstirpation kam nur noch wenig Urin aus der Scheide; dabei war die Niere nicht vergrößert, der Urin aus der Blase reichlich. Ganz allmählich hörte die Absonderung völlig auf und nach einem weiteren Vierteljahre konnte nie wieder eine Funktion der Fistelniere — weder von der Pat., noch von Asch — entdeckt werden. Der Blasenurin blieb normal.

War in diesem Falle der Gedanke an eine Verödung der Niere mehr als naheliegend und die Annahme, daß der Urin der betreffenden Niere etwa mehr und mehr den normalen Weg wiedergefunden habe, durch nichts zu begründen, so konnte Asch sich in einem anderen Falle mit Sicherheit von dem Eintritt der Nierenatrophie überzeugen.

Eine 60jährige Frau kam mit einem ziemlich fortgeschrittenen Cervixcarcinom hinter enger, seniler Scheide in Behandlung. Bei der Totalexstirpation nach Wertheim zeigte sich der linke Ureter in die Carcinommassen einbezogen. Asch resezierte das befallene Stück und pflanzte das zentrale Ende in den Scheidenwinkel ein, um später bei rezidivfreiem Verlauf die vaginale Implantation vorzunehmen. Eine sofortige transperitoneale Implantation in die Blase schien bei dem Zustande der Pat.

nach der an sich eingreifenden Operation weniger geraten. Operierte genaß und blieb rezidivfrei, ist es auch jetzt nach mehr als vier Jahren noch.

Hier verzögerte die Ausführung des Planes einer Fisteloperation eine Cystitis, die erst drei Monate später völlig geheilt wurde. Asch scheute vor einer Plastik an der erkrankten Blase und fürchtete, zumal der Fistelurin eiweißfrei war, die sonst gesunde Niere mehr zu gefährden. Auch ließ die Sekretion aus der Scheide nach einigen Monaten nach. Statt des üblichen zuerst getragenen Urinals genügte eine von Asch angegebene einfache Vorrichtung. In ein gut passendes Mensingasches Okklusivpessar wird ein Schlauch schräg eingelötet, der aus der Vulva heraushängend mit einem Quetschhahn versehen ist. Die Pat. entleerte die oberhalb angesammelte, immer geringer werdende Urinmenge durch Öffnen dieses Hahnes. Sieben Monate nach der Laparotomie war nur ein ganz geringes Sickern aus der Ureterfistel zu konstatieren, der Urin in der Blase reichlich, eiweißfrei und völlig klar.

Nach neun Monaten war die Urinsekretion aus der Fistelniere völlig versiegt.

Während der ganzen Zeit waren nie Erscheinungen von Hydronephrose oder irgendeiner Erkrankung der Niere aufgetreten; das Befinden der Pat. wurde immer besser und ist auch heute ein völlig gutes.

Hier ist die Möglichkeit eines Wegsamwerdens des durchschnittenen, eingenähten Ureters völlig ausgeschlossen, und der Fall beweist aufs deutlichste die Möglichkeit einer spontanen Verödung einer Ureterfistelniere, möglicherweise ohne den Umweg einer Hydronephrose, für deren Bestehen nie ein Anhalt zu finden war, und ohne irgendwelche auffallende Erkrankung des Organs. Bei gesunder, gut funktionierender anderer Niere mag wohl hier eine langsame Schrumpfung zur Atrophie geführt haben, die auf das Allgemeinbefinden ohne merkbaren Einfluß geblieben ist. In der Zeit von der Entfernung des Carcinoms bis zum völligen Versiegen der Fistel hatte die Dame sieben Pfund zugenommen.

Geht man zur Beantwortung der Frage über, ob ein Kausalkonnex zwischen Erkrankung der Fistelniere und Vorhandensein von Ureter-Scheidenfistel besteht, so muß diese Frage unbedingt bejaht werden Natürlich; denn es können ja die in der Fistelniere entstehenden Druckdifferenzen, die durch narbige Schrumpfung der Ureterfistel hervorgerufen werden, nicht ohne Einfluß auf die Niere bleiben, es müssen die durch den Ureter aus der Scheide aufsteigenden Bakterien ihren schädigenden Einfluß auf das Nierengewebe geltend machen. Selbstverständlich wirken diese beiden ungünstigen Einflüsse zusammen, denn wenn bei einer einfachen Ureterabbindung allein die Drucksteigerung zur Hydronephrose führt, so daß, wenn keine hämatogene Infektion hinzutritt, es bei einer einfachen Druckatrophie bleibt, so wirken bei der Ureterfistel mechanische Momente und bakterielle Einflüsse gemeinsam auf eine Erkrankung der Niere hin.

Vielleicht könnte man auch daran denken, daß die anormale Entleerung des Ureters mit ihren veränderten Abflußbedingungen auch veränderte Sekretionsbedingungen in der Niere selbst hervorruft.

Man müßte bei einer Fistel a priori annehmen, wie schon bei Mackenrodts Fall besprochen, daß durch einen fistelnden Ureter mit seiner weiten Öffnung der Urin leichter abfließen könne, als durch die Ureterpapille, die gleichsam ein Ventil darstellt. Indessen ist dieses

Stadium des leichteren Abflusses wohl nur ein ganz vorübergehendes, da die bald eintretende narbige Schrumpfung des Fistelganges diesen immer feiner und feiner und schließlich oft zu einem haarförmigen Kanale werden läßt, so daß die Fistel nunmehr nicht nur kein physiologisches Ventil, sondern nahezu einen Verschluß darstellt. Ist diese Schrumpfung eingetreten, so kommt es zu zeitweiliger Urinstauung im Ureter, rückwärts im Nierenbecken, und wenn erst einmal solche Druckschwankungen in der Niere zustande gekommen sind, so bewirkt einmal der zeitweilig auftretende erhöhte Filtrationswiderstand ein geringeres Sezernieren des Nierengewebes, andererseits kann das unter den Druckdifferenzen leidende Parenchym atrophieren. Immerhin ist eine einfache Nierenatrophie auch ohne Zustandekommen einer Hydronephrose durch irgendwelche Einflüsse möglich, ein Gedanke, den auch schon einmal Veit (42) ausgesprochen, als er bei narbiger Ureterenchrumpfung das Auftreten einer Nierenatrophie ohne irgendwelche hydronephrotische Erscheinungen zustande kommen sah.

Hierzu kommt noch das zweite ätiologische Moment: das Aszendieren der Bakterien aus der Scheide durch den Ureter, wie es Feodoroff, Schatz u. a. annehmen; je nach der Art dieser aufsteigenden Bakterien werden sich ihre Einflüsse verschieden geltend machen. Handelt es sich um harmlose einfache Scheidenbakterien, so dürfte die Folge eine einfache chronische interstitielle Nephritis sein, die ihrerseits ebenfalls allmählich das sezernierende Gewebe außer Funktion setzt. Sind es dagegen Bakterien pyogener Art, so kommt es zu Pyelitis, Pyelonephritis, Nierenabscessen resp. Pyonephrose, bei denen sezernierendes Parenchym eitrig eingeschmolzen, d. h. völlig vernichtet wird.

Wie soll sich nun die Therapie gestalten? Stellt man die normale Kommunikation zwischen Niere und Blase wieder her, so könnte beim Vorhandensein einer solchen Pyelitis die Blase und retrograd die andere Niere gleichfalls ergriffen werden. In solchen Fällen würde eine selbst gelungene Implantation zwar die Fistelbeschwerden beseitigen, dafür aber Gesundheit und Leben der Frau aufs höchste gefährden, man wird um so sorgfältiger auf eine solche Pyelitis fahnden müssen, als erfahrungsgemäß die Pyelitiden bei den Ureter-Scheidenfisteln wenig Beschwerden machen; auch gestaltet sich die Untersuchung des durch die Scheide entleerten Urins schwieriger. In unserem ersten Falle konnte die Pat. trotz wiederholter Schmerzanfälle in der Nierengegend ihren Dienst verrichten. Denkt man an das schwere Bild, das sonst Pyelitiskranke darbieten, so kann man sich diese Beschwerdefreiheit vielleicht in der Weise deuten, daß durch die Fistelöffnung wie sonst bei irgendeinem Absceß durch Dränage für Abfluß besser gesorgt ist, als bei normaler Kommunikation.

Vergleichen wir nun die aus einigen Fällen gewonnene oben erwähnte Ansicht, daß es bei Ureterfisteln häufig zu einer Degeneration der Fistelniere kommt, mit unserem genau dargestellten Falle, so werden wir finden, daß er sowohl in klinischer wie in pathologisch-anatomischer

Beziehung unsere Annahme aufs genaueste bestätigt. Die Sekretion aus der Fistelniere gegenüber der anderen Niere war gering, ja minimal, und verringerte sich während der ganzen Dauer ihrer Beobachtung stetig. Die Niere zeigte schon makroskopisch, was auch sofort bei der Operation auffiel, eine weitgehende Atrophie, die besonders durch die schlaffe und gefaltete Kapsel gekennzeichnet war, der man sozusagen ansah, daß sie früher einmal eine größere Niere beherbergt hatte. Mikroskopisch zeigte sich überall das Bild der Atrophie: Kernschwund, Verlust des Epithels, sowie der Degeneration: fettige und hyaline Entartung, Kalkeinlagerungen usw.

Ziehen wir nun noch einmal das Resümee aus dem Befunde der aus der Literatur zitierten und bei uns geschilderten Fälle, so sehen wir, daß, so mannigfaltig die Erkrankungen der Niere auch sich gestalten mögen, sie alle wenigstens in vielen Fällen ein und demselben Ziele zustreben: einer Atrophie der Niere mit Nachlassen der Funktion und schließlich völliger Funktionseinstellung. Sicher einer Art von Selbstheilung. Einer Art, denn die Fistel, d. h. die Eröffnung des Ureters in die Scheide, besteht weiter; ob diese später auch noch obliteriert, mag dahingestellt bleiben, und kann späteren Untersuchungen überlassen werden. Die Erscheinungen und Beschwerden der Fistel haben aufgehört. Die Fistel selbst ist — streng genommen — nicht geheilt, die Pat. dagegen ist beschwerdefrei, ist gesund, die Fistel gehört zu einem nicht mehr sezernierenden Organ.

Man wird also in jedem Falle von Ureterfistel, wenn sie nicht früh durch Plastik geheilt werden kann, danach zu forschen haben, ob nicht die Funktion der Fistelniere im Begriffe ist nachzulassen, d. h. ob sich diese Art von Selbstheilung anbahnt. Ist dies aber der Fall, so wird man abwarten können, und die Frauen damit vertrösten dürfen, daß ihre Beschwerden eines Tages von selbst aufhören werden. Wir sind jetzt, zumal nach dem pathologisch-anatomischen Befunde der Niere in unserem Falle, fest davon überzeugt, daß diese Art von Spontanheilung wenig später eingetreten wäre und die Pat. auch ohne Operation von ihren Beschwerden befreit hätte.

Am Schlusse der Arbeit ist es mir eine angenehme Pflicht, Herrn Primärarzt Dr. Asch für freundliche Unterstützung bei der Arbeit und gütige Überlassung der Fälle, sowie Herrn Professor Dr. Winkler für liebenswürdige Beihilfe im pathologisch-anatomischen Teile meinen ergebenen Dank abzustatten.

Literatur.

1. Asch, Verhandlungen der Deutschen Ges. für Gyn., S. 613.
1a. Asch, siehe bei Stöckels Arbeit (38).
1b. Asch, Berliner klinische Wochenschrift, Jahrgang 1908, Nr. 40.
2. Billroth, Th., Über Nierenexstirp. Wiener med. Wochenschrift, Nr. 23—25. Ref. Zentral-Bl. f. Gyn. 1885, S. 557.
2a. Boeckel, Totalexstirp. des krebsig entarteten Uterus, Ureterfistel usw. Zentral-Bl. f. Gyn. 1884, S. 823.
3. Credé, Nierenexstirp. wegen Ureter-Uterusfistel. Zentral-Bl. f. Gyn. 1881, S. 301.
4. Crickx, A., Contribution à l'étude des fistules Urétéro-vaginale consécutives à l'hystérectomie. Soc. belge de Chir. Ann. des mal. Des org. gén.-ur., Tome XIV, S. 952. Ref. Frommels Jahresberichte 1896.
5. Czerny, Zur Exstirpation retroperitonealer Geschwülste. Zentral-Bl. f. Gyn. 1881, S. 80.
6. Denucé, Rein enlevé par néfrectomie abdominale à une malade atteinte de fistule urétéro-vaginale, consécutive à une hystérectomie totale et de rein mobile. Soc. d'Obst. de Gynéc. et de Ped. de Bordeaux. Journal de Médec. de Bordeaux, Tom XXXVI. Ref. Frommels Jahresberichte 1906.
7. Dunning, L. H., Nephrectomie; report of four cases; remarks on indikations for the operation. Ann. Gyn. and Obst. Journ., Bd. V, S. 504. Ref. Frommels Jahresberichte 1895.
8. Fenger, Ch., Surgerey to the Ureter. Ann. of Surgerey 1894, S. 284. Ref. Frommels Jahresberichte 1895.
9. Feodoroff, Fall von Ureterocystoneostomia per vaginam. Journ. akuscherstwa i shenskich bolesni. Ref. Frommels Jahresberichte 1906.
10. Ferguson, A. H., Uretero-Vaginalfistulae and Uretero-Abdominalfistulae. Amer. Gyn. and Obst. Journ., Vol. XII, S. 629 und 662. Ref. Frommels Jahresberichte 1898.
11. Fränkel, L., Demonstrationen zweier geheilter Urinfisteln. Gyn. Ges. zu Breslau. Zentral-Bl. für Gyn. 1905, Bd. XXIX, S. 53.
12. Fritsch, K., 14 Nierenexstirpationen infolge gynäkolog. Leiden. Inaugural-Dissertation, Bonn 1906.
13. Gnesda, M., Ein Fall von 9tägiger Anurie. Mitteil. aus den Grenzgeb. d. Med. und Chirurg., Bd. 3, S. 466.
14. Grimsdale, Fall von Ureter-Vaginalfistel. Geburtshilfl. und Gyn. Ges. von Nord-England. Monatsschrift für Geburtsh. u. Gyn., Bd. X, S. 858.
15. Gusserow, Ein Fall von Nephrektomie wegen Ureterfisteln. Charité-Annalen 1887, Bd. XII, S. 630. Ref. Frommels Jahresberichte 1887.
16. Hagen-Torn, Zur Frage über die Behandlung von Harnleiter-Scheidenfisteln. Journ. akuscherstwa i shenskich bolesni, Juli. Ref. Frommels Jahresberichte 1906.
17. Heilbrunn, Beiträge zur Nephrektomie. Zentral-Bl. für Gyn. 1886, S. 1.
17a. Israel, J., Chirurgische Klinik der Nierenkrankh., S. 43 u. ff.
18. Iversen, A., Über Ureterfisteln. Nordiskt. Medizinskt. Arkiv 1892, 4. Heft, Nr. 22. Ref. Frommels Jahresberichte 1892.
19. Küstner, O., Lehrbuch der Gynäkologie, 2. Auflage.

20. Landau, Th., The importance of Ureteral catheterisation in Gyn. Med. record, New York, Vol. LV, S. 485. Ref. Frommels Jahresberichte 1899.
21. Lindström, E., Fistula uretero-uterina. Lithiasis cervicis uteri. Nephrolithiasis Hygiea, 1897, S. 47. Ref. Frommels Jahresberichte 1899.
22. Mackenrodt, Bericht über die Verhandlungen der Gyn. Sektion der 66. Versammlung deutsch. Naturf. u. Ärzte in Wien. Zentral-Bl. f. Gyn. 1894, S. 1026.
23. Naumann, G., Fistula uretero-uterina nach Zangenentbindung vor 5 Jahren aufgetreten. Hygiea 1897, Bd. I, S. 545. Ref. Zentral-Bl. für Gyn., Bd. XXII, S. 1071.
24. Neumann, Per, Tre fall of operativa ureterskador. Hygiea, Bd. LIX, Nr. 12, S. 598—609. Ref. Frommels Jahresberichte 1897.
25. Neumann, S., Beobachtungen und Studien über die Funktion beider Nieren bei Bestehen einer Ureter-Bauchwandfistel. Arch. f. Gyn., Bd. XLVII, Heft 3.
26. Obalinski, A., Weitere Beiträge zur Nierenchirurgie. Wiener med. Wochenschrift, Bd. XLIII, S. 278. Ref. Frommels Jahresberichte 1897.
27. Onufrowitsch, Zur Frage der Behandlung der zufälligen Durchtrennung des Harnleiters bei Operationen, Praktitscheski Wratsch 1903, Nr. 22—25. Ref. Zentral-Bl. f. Chirurgie, Bd. XXX, S. 1139.
28. Piqué, S., Fistule urétérale consécutive à une hystérectomie vaginale; pyonéphrose conséc Néphrect. lombaire; guérison. Archive de Tocle et de gyn., Bd. XXII, S. 603. Gâz. des Hôpiteaux, Bd. LXVI, S. 725. Ref. Frommels Jahresberichte 1893.
29. Schatz, Über die Einwirkung einer Ureter-Scheidenfistel auf die Urinsekretion der betr. Niere. Verhandl. d. deutsch. Ges. f. Gyn., Leipzig 1892, Bd. IV, S. 388, u. ref. Frommels Jahresberichte 1892.
30. Schatzkii, Zur Kasuistik der Ureterfistel und deren Behandlung. Journal akuscherstwa i shenskich bolesni, Juli. Ref. Frommels Jahresberichte 1906.
31. Schauta, Beitrag zur Nierenchirurgie. Geburtsh. Gyn. Ges. zu Wien. Zentral-Blatt f. Gyn., Bd. XXV, S. 1206.
32. Schauta, Ein Fall von Nephrektomie. Geburtsh. Gyn. Ges. zu Wien. Zentral-Bl. für Gyn., Bd. XVIII, S. 414.
33. Schede, Meine Erfahrungen über Nierenexstirpationen. Festschrift zur Eröffnung des neuen allgemeinen Krankenhauses zu Hamburg-Eppendorf, Hamburg 1889, W. Maucke Söhne.
34. Schede, Ureter-Scheidenfisteln post partum s. Schmiedens Arbeit.
35. Schmieden, Erfolge der Nierenchirurgie. Deutsche Zeitschrift für Chirurgie 1902, Bd. I.
36. Seeligmann, Ureter-Scheidenfistel. Geb. Gesellschaft zu Hamburg. Zentral-Blatt für Gyn., Bd. XXVIII, S. 466.
37. Steinthal, Zur Kasuistik der Ureter-Cervicalfisteln. Med. Korresp.-Bl. d. Württ Ärztl. Stuttgart, Bd. LXIII, S. 97. Ref. Frommels Jahresberichte 1893.
38. Stöckel, Ureterfisteln und Ureterverletzungen. Leipzig, Breitkopf und Härtel 1900.
38a. Stöckel, Weitere Erfahrungen über Ureterfisteln und Ureterverletzungen aus der Bonner Frauenklinik. Archiv f. Gynäkologie, Bd. 67, Heft 1.
39. Sutton, J. B., A contribution to the surgery of the Ureter. Lancet, Vol. I, S. 1275. Ref. Frommels Jahresberichte 1896.
40. Thumin, L., Was leistet die Cystoskopie bei Verletzungen der Blase und der Ureteren. Münch. Med. Wochenschr., Bd. LII, S. 408.
41. Treub, H., Statistik über Nierenoperationen. Nederl. tijdschr. v. Valosk. en Gyn., Bd. XIII, Heft 3. Ref. Zentral-Bl. f. Gyn., Bd. XXI, S. 1159.
42. Veit, Über Heilung von Ureterverletzung. Zeitschr. f. Geb. und Gyn., Bd. XXI, S. 454.
43. Van der Weed, A. H., Fistulae uretero-uterinae. Nederl. tijdschr. v. Verlosk. en Gyn. 1889, Heft 2, beschrieben von Treub. Ref. Frommels Jahresberichte 1889.

44. Zangemeister, W., Weibliche Blase und Genitalerkrankungen. Festschr. f. Olshausen, Ref. Zentral-Bl. f. Gyn. 1905, S. 1394.
45. Zeiß, Zwei Fälle von gleichzeitigem Portioca- und Ovarialtumor, Erfurt. Zentral-Bl. f. Gyn. 1897, S. 215.
46. Zweifel, Ein Fall von Ureteren-Uterusfisteln, geheilt durch Exstirpation einer Niere. Ref. Frommels Jahresberichte 1879.

Erklärungen zu der farbigen Tafel.

Figur 1 (aus der Rinde):

Das Bindegewebe ist geschrumpft.
Die Glomeruli sind teilweise degeneriert (kalkig, hyalin) und geschrumpft.
Die Glomeruluskapsel ist stark verdickt.

Figur 2 (aus dem Mark):

Das Bindegewebe ist reichlich gewuchert.
Cystenähnliche Dilatation der Tubuli.
In den Tubuli recti finden sich zylinderähnliche Ausgüsse.
Das Epithel der Tubuli ist verloren gegangen oder degeneriert.

Figur 3 (verdickte Nierengefäße):

Wucherung der Intima und Muscularis der Blutgefäße.

Stereoskopische Aufnahmen der Niere von Fall I.

a) Niere unaufgeschnitten.

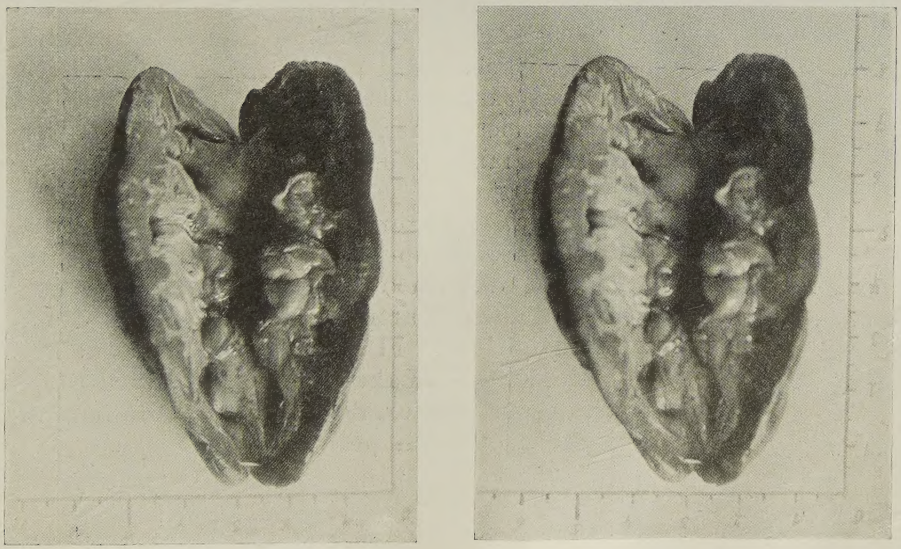

b) Niere aufgeschnitten.

Lebenslauf.

Ich, Hans Peiser, wurde am 14. Januar 1884 als Sohn des Kaufmanns Albert Peiser zu Breslau und seiner Ehefrau Klara, geb. Elkeles, geboren. Ich bin jüdischer Konfession und preußischer Staatsangehöriger. Ich absolvierte das Kgl. König-Wilhelms-Gymnasium zu Breslau, das ich mit dem Zeugnis der Reife am 12. März 1903 verließ. Darauf widmete ich mich dem Studium der Medizin und studierte das erste Semester in Breslau, das zweite in Berlin und kehrte dann wieder nach Breslau zurück, woselbst ich am Schlusse meines fünften Semesters am 29. Juni 1905 das Tentamen physicum bestand. Das folgende Semester blieb ich ebenfalls in Breslau, studierte im siebenten und achten Semester in München, um hierauf wiederum nach Breslau zurückzukehren, woselbst ich nach Ablauf meines zehnten Semesters am 22. Mai 1908 das ärztliche Staatsexamen beendete. Am 25. Mai 1908 trat ich in die Frauenabteilung des Städt. Allerheiligen-Hospitals zu Breslau (Primärarzt Dr. Asch) als Medizinalpraktikant ein; am 1. Oktober in die medizinische Abteilung A (Primärarzt Prof. Dr. Stern). Am 1. April trat ich in die Kgl. Medizin. Poliklinik am Burgfeld ein, woselbst ich am 24. Mai mein praktisches Jahr beendete.

Dankbar gedenke ich meiner Lehrer,

in Berlin: R. Lehmann, Menzer, Rawitz, Waldeyer, Warburg;

in München: Amann, v. Angerer, v. Bauer, v. Bollinger, Hertzog, Klaußner, Kräpelin, May, Müller, Posselt, Salzer, Schmitt, v. Winckel;

in Breslau: Asch, Baumgartner, Bonhöffer, Brefeld, Czerny, Dienst, Filehne, Flügge, Garrè, Hasse, Hinsberg, Hürthle, Krause, Kükenthal, Küstner, Küttner, Ladenburg, Lesser, Müller, Peter, Ponfick, Röhmann, Schaper †, Stern, v. Strümpell, Uhthoff.